

②③ ウイルス性顔面神経麻痺

117A28

ウイルス性顔面神経麻痺のRamsay Hunt症候群とBell麻痺についてまとめてみました！

顔面神経麻痺の症状である兔眼は、🐰が目を開けて寝ると昔は信じられていたことに由来するそうですが、🐰は普通に目を閉じるイメージが自分にはあるので覚えにくいです😓

118回予想

117A28では水痘・帯状疱疹ウイルスが原因となるRamsay Hunt症候群が出題されましたが、118回ではもう一つのウイルス性顔面神経麻痺で単純ヘルペスウイルスが原因となるBell麻痺が出題されると予想します！

ウイルス性顔面神経麻痺

顔面神経膝神経節に潜伏感染したウイルスの再活性化が原因

Bell麻痺

単純ヘルペスウイルスが原因

顔面神経麻痺の症状のみ

×運動神経線維

表情筋麻痺

兎目

目を完全に閉じることができない。

昔はうさぎが目を開けて寝ると信じられていたことに由来する。



アブミ骨筋麻痺

アブミ骨筋反射減弱
→聴覚過敏

アブミ骨筋は音の調整をする。

×副交感神経線維

涙液・唾液分泌障害

×味覚線維

舌前方2/3の味覚異常

アブミ骨筋反射検査

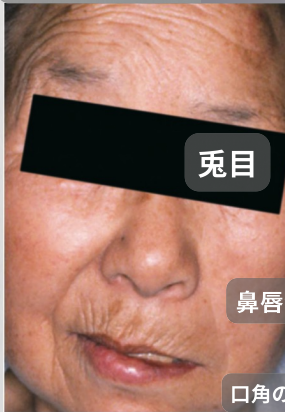涙液分泌検査

電気味覚検査

障害部位診断

顔面神経麻痺

前額のしわ寄せ困難



Ramsay Hunt症候群

水痘帯状疱疹ウイルスが原因

耳介帯状疱疹

内耳神経麻痺

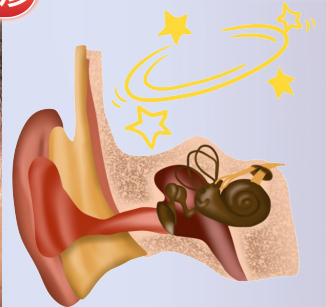
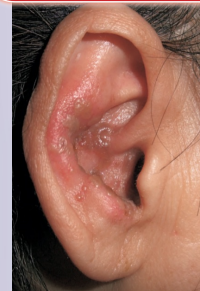(前庭神経・蝸牛神経)

耳痛

めまい

難聴
耳鳴

耳介周囲の皮疹



治療

抗ヘルペスウイルス薬
アシクロビル
or
バラシクロビル

ステロイド
炎症をおさえる

重症例は顔面神経減荷術

顔面神経が炎症と浮腫によって骨の中で絞扼されているのを開放する手術

104回歯科医師国家試験 C問題 97問目

97 Bell 麻痺の症状はどれか。2つ選べ。

- a 耳鳴り
- b めまい
- c 味覚異常
- d 外耳道の水疱
- e 唾液分泌障害

117A28

28 57歳の男性。左耳痛を主訴に来院した。昨日から左耳痛があり、今朝から左側の顔が動きにくく、左眼が閉じられなくなったため受診した。左耳介に紅斑と水疱の形成を認める。左側の顔面麻痺を認める。

この疾患の原因となるウイルスはどれか。

- a アデノウイルス
- b 単純ヘルペスウイルス
- c Epstein-Barr ウイルス
- d 水痘・帯状疱疹ウイルス
- e ヒトパピローマウイルス

兎目

