㉑早期肺がんについて

117A35・117F56

肺癌診療ガイドライン 2022年版では末梢病変でも経気管支鏡肺生検が第一選択とされています。
スコープが届かなくて末梢病変自体を観察できなくても、透視を駆使して生検が行われることも多いです。
実習で気管支鏡検査の見学したときにかなり末梢の病変にアプローチしていてびっくりしました！

118回予想

117F56では胸部X線・CTでは発見できない中心型早期肺癌(肺門部早期肺癌)が扱われています！
118回では中心型早期肺癌(肺門部早期肺癌)の治療が問われると予想します！
肺門部早期肺癌の治療はレーザー療法です！
知らないと絶対に正解できないので覚えておいた方がいいかもしれません！

103B35で出題されています！
117F56の患者はこの後にレーザー療法を行うことになるので、この知識は重要になります。

ⅠA期の肺腺癌は一部がⅠA1-2期で縮小手術の適応となったことが話題らしいですが細かすぎでしょうか？
すりガラス陰影を呈する肺野末梢早期肺腺癌が110I11で出題されていて、早期肺腺癌(0期/IA期)に対して「①経過観察②胸腔鏡下肺生検→縮小手術」を行うことに関していつか出題されそうだなと思いました。

肺腺癌ⅠA期:充実結節とすりガラス陰影

117A35 肺腺癌ⅠA期

臨床病期ⅠA期の原発性肺腺癌の診断

右肺葉切除術およびリンパ節郭清術を施行した。

106D44 肺腺癌ⅠA期

充実結節

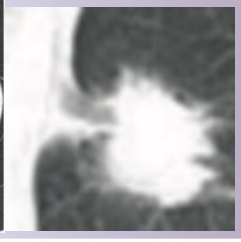

悪性度高

肺腺癌0期/ⅠA期 **110I11**

すりガラス陰影(GGO)

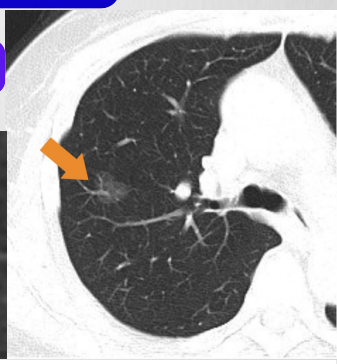

第一選択になる治療法として適切なのはどれか。

ⓐ 縦隔リンパ節郭清を伴う右肺上葉切除術

矢印で示す陰影を呈する疾患について正しいのはどれか。

ⓑ 腺癌であることが多い。

充実結節 VS **すりガラス陰影(GGO)**

充実結節	すりガラス陰影(GGO)
X線でも見える。 PET/CTで集積するようになる。	X線では見えない。 CTで発見される。 PET/CTで集積が低い。

充実成分が増大してくると悪性度が高くなる。

すりガラス陰影(GGO)を呈するのは肺野末梢早期肺腺癌であることが多い。

1 確定診断(術前診断)
経気管支鏡肺生検
OR
CTガイド下経皮針生検

1 経過観察
CTでフォロー

消失しない場合は胸腔鏡下生検で術中迅速病理検査を併用して確定診断とそのまま縮小手術を行う。

2 肺癌の標準術式
肺葉切除術
＋
肺門・縦隔リンパ節郭清術

2 胸腔鏡下肺生検→縮小手術
区域切除術
OR
楔状切除術(部分切除術)

肺癌を疑う末梢病変に対する生検

1st

☑末梢病変でも十分な大きさがある場合は経気管支鏡肺生検が第一選択

115D27 肺腺癌ⅠA期

27　74 歳の女性。胸部エックス線で異常陰影を指摘され来院した。3 年前に直腸癌に対する手術を施行され、経過観察中である。昨年は異常を指摘されていない。胸部エックス線写真(別冊No. 7A)及び胸部造影 CT(別冊No. 7B)を別に示す。

診断確定のために最も有用な検査はどれか。

a　胸部 MRI
b　喀痰細胞診
c　腫瘍マーカー
d　気管支鏡検査
e　骨シンチグラフィ

No. 7 A　(D 問題27)

No. 7 B　(D 問題27)

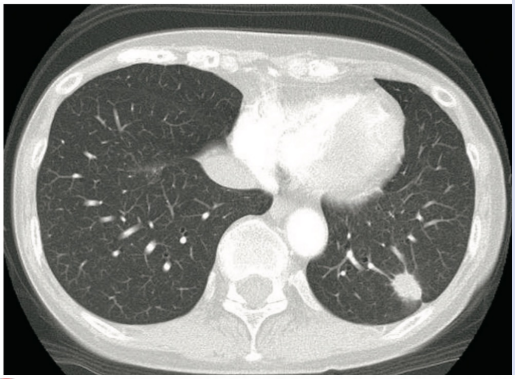

d　気管支鏡検査

2nd

☑CTガイド下経皮針生検は小型病変で経気管支鏡肺生検が困難な場合に行うもので第二選択

99A16 肺腺癌ⅠA期

16　70 歳の男性。住民検診で胸部異常陰影を指摘され精密検査のため来院した。自覚症状はない。身長 165 cm、体重 68 kg。胸部の身体所見に異常はない。血液検査に異常を認めない。誘発喀痰の結核菌検査と細胞診とは陰性である。胸部単純 CT で孤立性結節を認める。結節内に石灰化を認めない。肺野条件の胸部単純 CT(別冊No. 11)を別に示す。

診断確定に最も有用な検査はどれか。

a　胸部造影 MRI
b　気管支動脈造影
c　ガリウムシンチグラフィ
d　経気管支肺生検
e　CT ガイド下針生検

No. 11　(A 問題16)

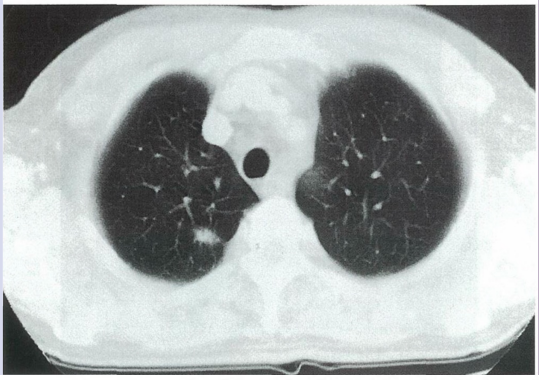

e　CT ガイド下針生検

3rd

☑すりガラス陰影はレントゲン透視でみえないので、経気管支鏡肺生検やCTガイド下経皮針生検で術前確定診断を行うのが困難。

☑胸腔鏡下生検で術中迅速病理検査を併用して術中確定診断とそのまま縮小手術を兼ねて行う。

107E53 肺腺癌0期/ⅠA期

53　70 歳の女性。人間ドックの胸部単純 CT で異常を指摘されたため来院した。既往歴と家族歴とに特記すべきことはない。喫煙歴と飲酒歴とはない。意識は清明。身長 156 cm、体重 58 kg。体温 36.2 ℃。脈拍 64/分、整。血圧 134/82 mmHg。呼吸数 20/分。SpO_2 96 %(room air)。心音と呼吸音とに異常を認めない。肺野条件の胸部単純 CT(別冊No. 7)を別に示す。

確定診断のために行うべき検査はどれか。

a　PET/CT
b　胸部 MRI
c　喀痰培養検査
d　胸腔鏡下生検
e　結核菌特異的全血インターフェロンγ遊離測定法〈IGRA〉

No. 7　(E 問題53)

d　胸腔鏡下生検

117F56

56　75 歳の男性。血痰を主訴に来院した。血痰は 3 か月前から出現し、最近、量、回数ともに増加している。生来健康で、昨年の検診では異常を指摘されなかった。体温 36.0 ℃。脈拍 76/分、整。血圧 128/72 mmHg。呼吸数 16/分。SpO_2 97 %（room air）。胸痛はない。呼吸音に異常を認めない。口腔内と咽頭とに異常を認めない。胸部エックス線写真と胸部 CT で異常を認めない。

次に行う検査として正しいのはどれか。2 つ選べ。

- a　喀痰細胞診
- b　縦隔鏡検査
- c　気管支鏡検査
- d　胸腔鏡下肺生検
- e　肺動脈造影検査

118回予想

103B35

35　レーザー療法を行うのはどれか。

- a　肺動静脈瘻
- b　癌性胸膜炎
- c　浸潤型胸腺腫
- d　肺門部早期肺癌
- e　Pancoast 型肺癌

扁平上皮癌

中心型早期肺癌(肺門部早期肺癌)

WARNING

胸部X線・CTでは発見できない！

高リスク群

①50歳以上で喫煙指数が600以上

②血痰や長引く咳がある

喀痰細胞診 & 気管支鏡検査

レーザー療法(光線力学的治療法)

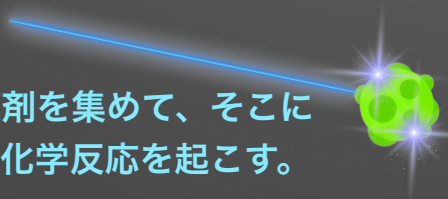

癌細胞に光感受性薬剤を集めて、そこにレーザーを照射して化学反応を起こす。

116C5

5　地域保健医療について正しいのはどれか。

a　特定健診・特定保健指導は事業主が行う。

b　肺がん検診では判定に二重読影が行われる。

c　地域包括支援センターは都道府県が設置する。

d　医療法に基づく5疾病5事業には高血圧が含まれる。

e　PSAによるがん検診は対策型がん検診において推奨されている。

5　地域保健医療について正しいのはどれか。

b　肺がん検診では判定に二重読影が行われる。

40歳以上で年に1回

肺がん検診

問診　喫煙歴を質問するのが重要

＋

胸部X線　2人の読影医が別々にチェックする二重読影が行われる。

＋

(喀痰細胞診)　50歳以上で喫煙指数600以上と判明したハイリスク群が対象

117F56の患者も喫煙指数600以上でしょう！

- ☑血痰を有する者は喫煙指数で対象となる者がほとんど
- ☑血痰を有する場合は医療機関で精密検査を行うことが妥当

2014年までは「血痰を有する者」も喀痰細胞診の対象だった。

111C7

7　喫煙について誤っているのはどれか。

b　~~喫煙歴のある者~~には肺癌検診で喀痰細胞診を行う。

50歳以上で喫煙指数600以上の者

7　喫煙について誤っているのはどれか。

a　禁煙治療は健康保険が適用される。

b　喫煙歴のある者には肺癌検診で喀痰細胞診を行う。

c　夫の喫煙は非喫煙の妻の有意な肺癌発症リスクである。

d　発癌に関連するベンゾ[a]ピレンはたばこに含有される。

e　平成26年の我が国で習慣的に喫煙する成人の割合は20％未満である。