⑫腸回転異常症と後腹膜臓器について

117A66と117C11

118回予想

118回では102D32のような感じで先天性小腸閉鎖症が出題されると予想します！

先天性小腸(空腸・回腸)閉鎖症

102D32

32　生後 24 時間の新生児。著明な腹部膨満と胆汁性嘔吐とのため NICU に入院した。胎便の排泄はまだない。腹部エックス線単純写真立位像で腹部全体に多数の液面形成〈niveau〉を認める。

最も考えられるのはどれか。

a　先天性食道閉鎖症

b　肥厚性幽門狭窄症

c　先天性十二指腸閉鎖症

d　先天性小腸閉鎖症

e　鎖　肛

正しくは十二指腸も小腸の一部だが、空腸・回腸の部位を指して小腸といわれることが多い。

先天性小腸(空腸・回腸)閉鎖症の所見は

- ☑腹部X線で多数の液面形成(niveau)
- ☑超音波で小腸拡張像が多数描出されて蜂の巣状

▼

下部閉鎖ほどBubbleが多くなるというイメージを持つとよい。

117A66

参考文献:腸回転異常症ガイドライン
http://www.jsps.or.jp/wp-content/uploads/2021/01/souan.pdf

66 日齢5の男児。胆汁性嘔吐と血便のため産科診療所から救急車で搬入された。在胎39週、出生体重3,300 gで出生した。生後1日目から母乳を開始し、生後3日目ごろから哺乳後の嘔吐を認めるようになった。昨夜から胆汁性嘔吐が出現し、早朝に血便を認め、ぐったりしてきたため救急搬送された。身長52 cm、体重3,100 g。体温37.2 ℃、心拍数140/分、整。血圧60/48 mmHg、呼吸数40/分。大泉門の軽度陥凹を認める。血液所見：赤血球560万、Hb 18.5 g/dL、Ht 48 %、白血球11,000、血小板18万、PT-INR 1.0(基準0.9～1.1)、APTT 30秒(基準対照32.2)。血液生化学所見：総蛋白6.8 g/dL、アルブミン4.0 g/dL、AST 40 U/L、ALT 10 U/L、クレアチニン0.5 mg/dL、Na 135 mEq/L、K 4.0 mEq/L、Cl 98 mEq/L、尿素窒素7.0 mg/dL。CRP 0.1 mg/dL。上部消化管造影検査で十二指腸より先に造影剤が通過しなかった。注腸造影像(別冊No. 35 A)と腹部超音波像(カラードプラ)(別冊No. 35 B)を別に示す。

適切な治療はどれか。

a 抗菌薬投与
b 新鮮凍結血漿投与
c 高圧浣腸
d イレウス管挿入
e 緊急開腹手術

緊急開腹手術で捻転を解除してLadd靭帯を切離するというLadd手術が行われる。

腸回転異常症診療ガイドラインでは

①腹部超音波検査＋上部消化管造影で診断する。
②上部消化管造影で診断できない場合に下部消化管造影を行う。

と記載されており下部消化管造影の有用性は不明瞭だとされている。

このことから国試においては画像所見のみから中腸軸捻転症を鑑別できる力は求められていないと思われる。

「生後に正常胎便を認めてミルクを飲んでいた新生児が突然胆汁性嘔吐や血便で発症する。」という特徴的な臨床像から問題を解けばいいのではないか。

下部消化管造影(注腸造影)

No. 35 A (A 問題66)

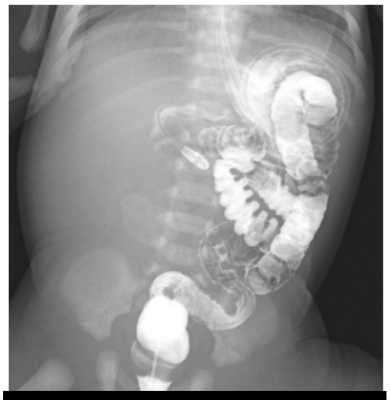

結腸は左側腹部に位置するという走行異常を認める。

腹部超音波像(カラードプラ)

No. 35 B (A 問題66)

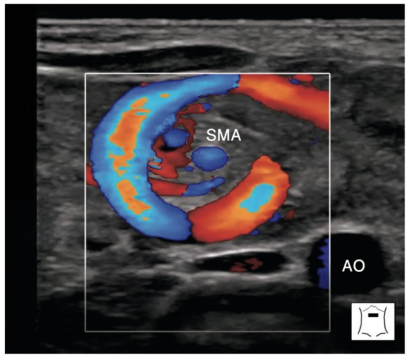

whirlpool:渦巻き

AO：腹部大動脈
SMA：上腸間膜動脈

whirlpool sign:上腸間膜静脈が上腸間膜動脈を中心にして渦を巻くように走行する所見。

中腸とは発生学上の上腸間膜動脈を栄養血管とする消化管を指す。

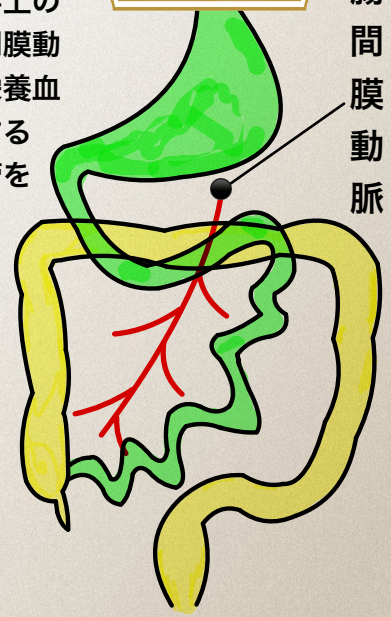

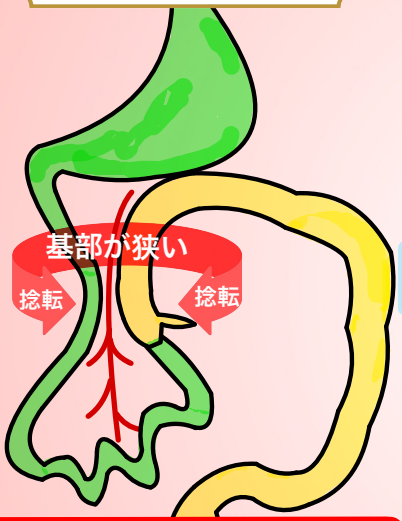

胎生期の腸回転が不十分なために腸管配置が異常となる先天性疾患。

狭い基部で捻転が生じて腸管の絞扼が引き起こされる。

中腸軸捻転症←生後に正常胎便を認めてミルクを飲んでいた新生児が突然胆汁性嘔吐や血便で発症する。

鑑別：先天性十二指腸閉鎖症←出生前から十二指腸は閉鎖しているためミルクを飲むことができない。

104D10

10　腸回転異常症について正しいのはどれか。

a　注腸整復術が有用である。←注腸整復術(高圧浣腸)が有用なのは腸重積症である。

b　無胆汁性嘔吐で発症する。←胆汁性嘔吐で発症する。

ⓒ　腸管の絞扼を起こす危険がある。

d　上部消化管内視鏡検査で診断する。←上部消化管造影検査や腹部超音波検査で診断する。

e　腸管壁内神経細胞の異常で発症する。←Hirschsprung病の説明である。

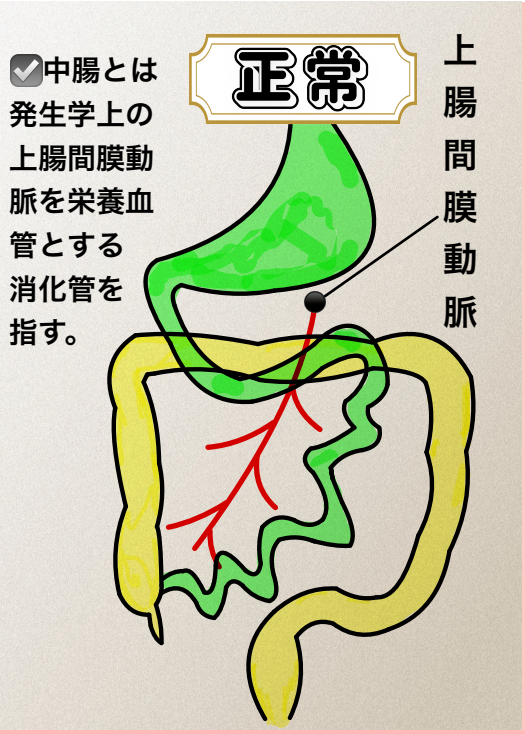

✓中腸とは発生学上の上腸間膜動脈を栄養血管とする消化管を指す。

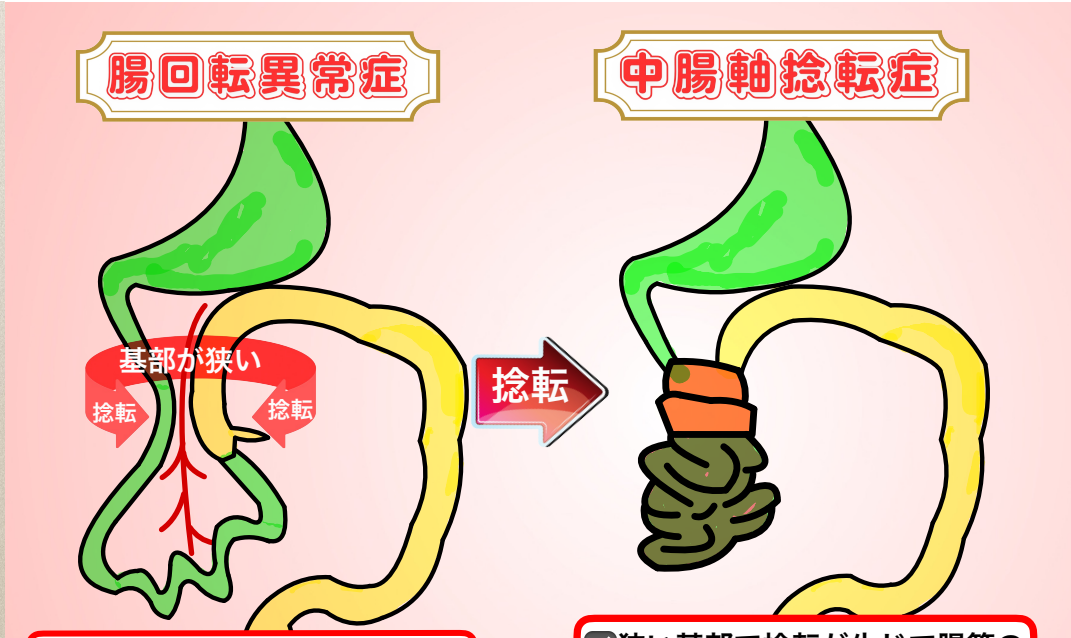

✓胎生期の腸回転が不十分なために腸管配置が異常となる先天性疾患。

✓狭い基部で捻転が生じて腸管の絞扼が引き起こされる。

中腸軸捻転症←生後に正常胎便を認めてミルクを飲んでいた新生児が突然胆汁性嘔吐や血便で発症する。

鑑別：先天性十二指腸閉鎖症←出生前から十二指腸は閉鎖しているためミルクを飲むことができない。

107I60

✓国試では画像所見のみから中腸軸捻転症を鑑別することは求められていないように思える。

✓特徴的な臨床像から導き出すことができれば十分なのではないだろうか。

60　生後 15 日の新生児。昨夜からの胆汁性嘔吐と血便とを主訴に来院した。上部消化管造影像(別冊No. 18)を別に示す。

この患児について正しいのはどれか。

a　腹部に腫瘤を触知する。←肥厚性幽門狭窄症で腹部に腫瘤を触知する。

ⓑ　緊急手術が必要である。←緊急開腹手術で捻転を解除してLadd靭帯を切離する。

c　虫垂は右下腹部にある。←右下腹部に虫垂がないので虫垂炎併発時の対応困難を考慮して予防的虫垂切除が行われることがある。

d　下部消化管造影が必要である。←下部消化管造影は上部消化管造影の補助的検査として用いられる。

e　腹部超音波検査で target sign がみられる。←target signは腸重積症でみられる。腸重積症の好発は3ヵ月～2歳である。

No.　18　　(I　問題 60)

上部消化管造影

corkscrew sign:
中腸軸捻転時に捻転部がらせん状に走行して狭窄する所見が有名。

111I33

33　緊急開腹手術を必要とする疾患はどれか。 2 つ選べ。

ⓐ　胃破裂

b　肥厚性幽門狭窄症

ⓒ　中腸軸捻転症

d　臍ヘルニア

e　Hirschsprung 病

102D32

32　生後 24 時間の新生児。著明な腹部膨満と胆汁性嘔吐とのため NICU に入院した。胎便の排泄はまだない。腹部エックス線単純写真立位像で腹部全体に多数の液面形成〈niveau〉を認める。

最も考えられるのはどれか。

a　先天性食道閉鎖症
b　肥厚性幽門狭窄症
c　先天性十二指腸閉鎖症
d　先天性小腸閉鎖症
e　鎖　肛

✔正しくは十二指腸も小腸の一部だが、一般的には空腸・回腸の部位を指して小腸といわれることが多い。

✔先天性十二指腸閉鎖症と先天性小腸(空腸・回腸)閉鎖症が区別されていることからも分かる。

✔ちなみに先天性小腸閉鎖症は118回で出題される可能性があると考えている。

胃→十二指腸→小腸(空腸・回腸)→上行結腸→横行結腸→下行結腸→S字結腸→直腸

ブラブラ　固定　ブラブラ　固定　ブラブラ　固定　ブラブラ　固定

固定されていないブラブラしている臓器はねじれて捻転症を発症し得る！

101B36

36　後腹膜に固定されているのはどれか。2 つ選べ。

a　虫　垂
b　上行結腸
c　横行結腸
d　下行結腸
e　S 状結腸

105D14

14　軸捻転症が起こり得るのはどれか。2 つ選べ。

a　胃 ←胃軸捻転症は新生児・乳児に多い
b　十二指腸
c　下行結腸
d　S 状結腸←S字結腸軸捻転症は高齢者に多い
e　直　腸

117C11

11　後腹膜に固定されている臓器はどれか。

a　食　道
b　胃
c　十二指腸
d　空　腸
e　横行結腸

111I28

28　軸捻転症を生じる頻度が高いのはどれか。2 つ選べ。

a　胃
b　十二指腸
c　下行結腸
d　S 状結腸
e　直　腸

中腸軸捻転症

✔中腸(空腸から横行結腸中部までの腸管)が上腸間膜動脈を軸にして捻転する。

✔新生児が胆汁性嘔吐や血便などの特徴的な症状で発症する。

十二指腸は固定されているので捻転しない。中腸と十二指腸は異なるので注意！

106E16

16　成人の解剖で正しいのはどれか。

a　胸部食道は気管の~~腹側~~を走行する。←背側
b　大腿静脈は大腿動脈の内側に位置する。←内側から
c　内鼠径輪は下腹壁動脈の~~内側~~に位置する。←外側
d　十二指腸球部は後腹膜に固定されている。
e　第 2 仙椎下縁の高さから腹膜翻転部までを~~直腸 S 状部~~と呼ぶ。←上部直腸

Vein
VAN Nerve
Artery

厳密には

✔胃から十二指腸の入り口に当たる十二指腸球部は後腹膜に固定されていないが、十二指腸のその他の部位は後腹膜に固定されている。

先天性小腸(空腸・回腸)閉鎖症

正しくは十二指腸も小腸の一部だが、空腸・回腸の部位を指して小腸といわれることが多い。

102D32

32　生後24時間の新生児。著明な腹部膨満と胆汁性嘔吐とのためNICUに入院した。胎便の排泄はまだない。腹部エックス線単純写真立位像で腹部全体に多数の液面形成〈niveau〉を認める。

最も考えられるのはどれか。

a　先天性食道閉鎖症
b　肥厚性幽門狭窄症
c　先天性十二指腸閉鎖症
d　先天性小腸閉鎖症
e　鎖　肛

先天性小腸(空腸・回腸)閉鎖症の所見は
- ☑腹部X線で多数の液面形成(niveau)
- ☑超音波で小腸拡張像が多数描出されて蜂の巣状

▼

下部閉鎖ほどBubbleが多くなるというイメージを持つとよい。

99I1-3

次の文を読み、1～3の問いに答えよ。

34歳の初産婦。胎児の異常を指摘され、妊娠31週に近医の紹介で精査のため入院した。

現病歴　：　妊娠初期に特記すべきことはなく、妊娠29週ころから軽度の腹部緊満感を訴えていた。妊娠30週の妊婦健康診査で胎児の異常を指摘された。

既往歴・家族歴　：　特記すべきことはない。

現　症　：　意識は清明。身長155 cm、体重58 kg。体温36.0℃。脈拍80/分、整。血圧98/64 mmHg。下肢に浮腫を認める。触診上、胎児は第1頭位であった。子宮底長32 cm。

検査所見　：　尿所見：蛋白(−)、糖(−)。血液所見：赤血球320万、Hb 10.2 g/dl、Ht 30 %、白血球9,800、血小板20万。血清生化学所見：総蛋白6.0 g/dl、アルブミン3.1 g/dl、クレアチニン0.5 mg/dl、AST 22単位、ALT 20単位、LDH 180単位(基準176～353)、アルカリホスファターゼ350単位(基準260以下)。胎児の腹部超音波写真(別冊No. 1A)と胎児MRIのT_2強調冠状断像(別冊No. 1B)とを別に示す。

入院後の経過　：　腹部緊満感が徐々に強くなり、妊娠33週には子宮底長が38 cmとなり、軽度の呼吸困難を訴えるようになった。超音波検査で羊水腔の拡大が認められる。胎児心拍数パターンには異常を認めない。

No. 1　A　　(1　問題1、2、3

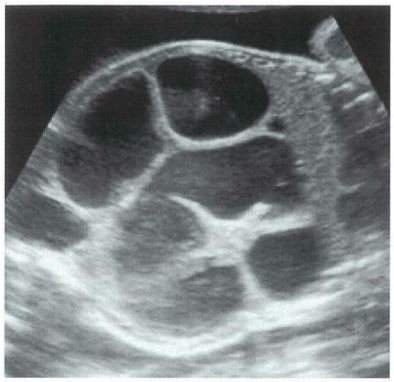

No. 1　B

☑超音波で小腸拡張像が多数描出されて蜂の巣状

1　今後生じやすいのはどれか。

a　早　産
b　子　癇
c　癒着胎盤
d　胎盤機能不全
e　胎内感染

2　胎児の画像所見で正しいのはどれか。

a　多量の腹水
b　胃の拡張
c　腸の拡張
d　肝嚢胞
e　腎嚢胞

3　治療として適切なのはどれか。

a　利尿薬投与
b　分娩誘発
c　羊水除去
d　胎児手術
e　緊急帝王切開術