⑤赤血球破砕症候群

117A6

☑117A6(溶血性尿毒症症候群の所見)の解説と赤血球破砕症候群について

赤血球破砕症候群に関する問題は6年連続で合計8問出題されています。
別々にみえる問題でも並べると実は赤血球破砕症候群という括りで毎年出題され続けていることが分かりますよね！

118回は「溶血性尿毒症症候群の治療→輸液(急性腎障害と透析の回避を目指す)」が問われると予想します！

赤血球破砕症候群(血栓性微小血管障害)

血栓性血小板減少性紫斑病

☑止血因子であるvon Willebrand因子を調節するADAMTS-13の活性が低下することによって血小板血栓が多発して起こる。

115A9

9　赤血球破砕症候群がみられるのはどれか。

a　異常ヘモグロビン症
b　遺伝性球状赤血球症
c　自己免疫性溶血性貧血
d　発作性寒冷血色素尿症
e　血栓性血小板減少性紫斑病

114A35

35　67歳の男性。意識障害のため救急車で搬入された。玄関先で倒れているところを妻が発見し、救急車を要請した。4日前にろれつの回らない状態が出現したが翌日には軽快していた。2日前の夕方から38℃台の発熱があった。昨日には再びろれつの回らない状態が出現した。脳梗塞の既往はない。意識レベルはGCS 11(E3V3M5)。身長170 cm、体重68 kg。体温38.2℃。心拍数88/分、整。血圧112/78 mmHg。眼瞼結膜は貧血様、眼球結膜に黄染を認める。四肢に紫斑を認める。血液所見：赤血球214万、Hb 6.5 g/dL、Ht 20 %、白血球7,400、血小板0.4万。血液生化学所見：総蛋白7.5 g/dL、アルブミン3.7 g/dL、総ビリルビン3.9 mg/dL、直接ビリルビン0.5 mg/dL、AST 59 U/L、ALT 29 U/L、LD 2,350 U/L(基準120～245)、ALP 216 U/L(基準115～359)、尿素窒素40 mg/dL、クレアチニン2.8 mg/dL、尿酸19.2 mg/dL、Na 138 mEq/L、K 4.1 mEq/L、Cl 101 mEq/L。頭部MRIでは急性期の微細な多発性脳梗塞を指摘された。末梢血塗抹May-Giemsa染色標本(別冊No. 9)を別に示す。

この患者の診断を確定するために最も重要な検査項目はどれか。

a　FDP
b　PT-INR
c　出血時間
d　ハプトグロビン
e　ADAMTS-13活性

No. 9　(A 問題35)

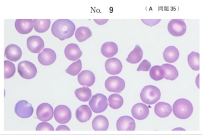

☑抗ADAMTS-13抗体が陽性となりADAMTS-13活性低下によって起こる疾患なので確定診断に有効。

116A37 動揺する精神神経症状が特徴

37　72歳の女性。血小板減少の精査を自宅近くの医療機関で行っていたが、精神症状が出現したため入院となった。感冒様症状で自宅近くの医療機関を受診したところ血小板5.6万と減少を認めた。翌日からつじつまの合わない言動が出現したため入院となった。意識レベルはJCS I-2。体温37.9℃。脈拍76/分、整。血圧156/96 mmHg。眼瞼結膜は貧血様で、眼球結膜に軽度黄染を認める。胸骨右縁第2肋間を最強点とするLevine 2/6の収縮期駆出性雑音を聴取する。呼吸音に異常を認めない。腹部の診察で異常を認めない。尿所見：蛋白2＋、潜血3＋。血液所見：赤血球230万、Hb 6.1 g/dL、Ht 26 %、白血球9,700、血小板4.7万、PT-INR 1.1(0.9～1.1)、APTT 26.1秒(基準対照32.2)、FDP 9 μg/mL(基準10以下)。血液生化学所見：総ビリルビン2.4 mg/dL、直接ビリルビン0.5 mg/dL、AST 50 U/L、ALT 40 U/L、LD 1,150 U/L(基準120～245)、尿素窒素70 mg/dL、クレアチニン2.5 mg/dL。末梢血塗抹May-Giemsa染色標本(別冊No. 10)を別に示す。

治療として適切なのはどれか。

a　抗菌薬投与
b　ヘパリン投与
c　血漿交換療法
d　血小板製剤輸血
e　トロンボポエチン受容体作動薬の投与

No. 10　(A 問題37)

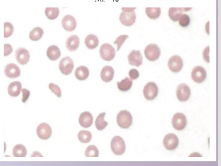

☑抗ADAMTS-13抗体を血漿交換で取り除く必要がある。

☑血小板輸血を行うのは「火に油を注ぐ」ようなもので禁忌となっている。

溶血性尿毒症症候群

☑腸管出血性大腸菌が産生した志賀毒素(ベロ毒素)による血管内皮障害に起因するため腹痛・下痢・血便などの症状を伴う。

117A6

6　溶血性尿毒症症候群でみられるのはどれか。2つ選べ。

a　LD高値←赤血球崩壊の亢進に伴う
b　破砕赤血球←赤血球破砕症候群である
c　血清補体価低値←補体は関与しない
d　網赤血球数低値←骨髄での代償性赤血球造血亢進による
e　抗ADAMTS-13抗体陽性←血栓性血小板減少性紫斑病

112A36

36　10歳の女児。血便を主訴に父親と来院した。6日前に家族と焼肉を食べに行った。3日前から水様下痢が出現し、昨日からは血便になり激しい腹痛を自覚するようになったため受診した。身長135 cm、体重32 kg。体温37.2℃。脈拍84/分、整。血圧120/70 mmHg。血液所見：赤血球250万、Hb 8.2 g/dL、Ht 25 %、白血球9,000(桿状核好中球10 %、分葉核好中球70 %、リンパ球20 %)、血小板8.0万。末梢血塗抹May-Giemsa染色標本(別冊No. 14)を別に示す。

この患者が合併しやすいのはどれか。

a　急性腎障害
b　急性肝不全
c　潰瘍性大腸炎
d　自己免疫性溶血性貧血
e　播種性血管内凝固〈DIC〉

No. 14　(A 問題36)

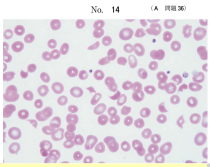

☑幼児～小児に好発

☑急性腎障害を合併しやすい
←クレアチニン高値
←血清尿素窒素高値

☑志賀毒素は腎臓や脳に取り込まれやすいため、急性腎障害と急性脳症を合併しやすい。

106A60

60　4歳の男児。5日前から続く強い腹痛と血便とを主訴に来院した。昨日から尿量が減少したという。体温38.2℃。脈拍120/分、整。血圧120/86 mmHg。呼吸数18/分。SpO_2 96 %(room air)。顔面は蒼白である。眼球結膜に軽度の黄染を認める。前脛骨部にpitting edemaを認める。尿所見：蛋白3＋、糖(－)、沈渣に赤血球多数/1視野。血液所見：赤血球298万、Hb 7.0 g/dl、Ht 23 %、白血球23,000(桿状核好中球8 %、分葉核好中球55 %、単球7 %、リンパ球30 %)、血小板5万。末梢血塗抹標本で破砕赤血球を認める。血液生化学所見：尿素窒素40 mg/dl、クレアチニン1.1 mg/dl(基準0.2～0.4)、総ビリルビン3.5 mg/dl、AST 45 IU/l、ALT 16 IU/l、Na 128 mEq/l、K 5.5 mEq/l、Cl 97 mEq/l。

保護者への説明で適切なのはどれか。3つ選べ。

a　「抗菌薬が有効です」←抗菌薬投与は逆に毒素の放出を誘発するといわれている。
b　「まず、点滴で治療を開始します」←まずは体液管理が基本となる。
c　「脳に障害が出ることがあります」
d　「病原菌のつくる毒素が原因です」
e　「ほとんどの患者さんには透析が必要になります」

☑半数程度の患児に透析療法が必要になると報告されている。

☑輸液(補液)で急性腎障害と透析の回避を目指す。118回で出題されそう！

☑ただし、過剰な輸液で溢水に陥ることのないように尿量＋不感蒸泄量などによる水分喪失量を1日の輸液量として厳格に管理する。

強皮症腎

☑強皮症特有の腎臓病変であり、血管内皮障害によって発症する。

115A1

1　強皮症腎の患者で認められるのはどれか。

a　大動脈瘤
b　仙腸関節炎
c　サーモンピンク疹
d　ネフローゼ症候群
e　血栓性微小血管障害

112A44

44　54歳の男性。頭痛と視力低下とを主訴に来院した。2年前の冬にRaynaud現象が出現し、1年前に指先に潰瘍が出現したため皮膚科を受診し、全身性強皮症の診断を受けた。仕事が忙しくて半年間病院を受診していなかったが、頭痛と急な視力低下が出現したため来院した。脈拍92/分、整。血圧218/120 mmHg。四肢に皮膚硬化を認める。尿所見：蛋白1＋、潜血1＋。血液所見：赤血球250万、Hb 7.5 g/dL、Ht 24 %、網赤血球3.0 %、白血球8,200、血小板5万。血液生化学所見：総蛋白6.9 g/dL、総ビリルビン2.0 mg/dL、AST 28 U/L、ALT 35 U/L、LD 610 U/L(基準176～353)、尿素窒素52 mg/dL、クレアチニン4.5 mg/dL。眼底検査で視神経乳頭の浮腫を認める。末梢血塗抹標本で破砕赤血球を認める。

この患者で認められる所見はどれか。

a　血清補体低下
b　血清ASO上昇
c　血清M蛋白上昇
d　血漿レニン活性低下
e　血清ハプトグロビン低下

☑強皮症腎では血栓性微小血管障害から腎血流量が減少して血清レニン活性上昇と高血圧性緊急症を呈する腎クリーゼを発症する。

113A17

17　29歳の女性。頭痛を主訴に来院した。2年前に手指の腫脹、皮膚硬化を自覚し、自宅近くの医療機関で精査を受けた結果、全身性強皮症と診断された。プレドニゾロン20 mg/日を開始され、手指の腫脹と硬化は軽快した。プレドニゾロンは漸減され、5 mg/日で維持されていたが、3か月前に皮膚硬化の増悪を認めたため、10 mg/日に増量されていた。昨日から頭痛を自覚したため受診した。体温36.7℃。脈拍72/分、整。血圧172/108 mmHg。心音と呼吸音とに異常を認めない。腹部は平坦、軟で、肝・脾を触知しない。圧痛を認めない。両手指、前腕部および前胸部に皮膚硬化を認める。下腿に浮腫を認めない。血液所見：赤血球343万、Hb 10.5 g/dL、Ht 32 %、白血球11,200(桿状核好中球32 %、分葉核好中球45 %、好酸球1 %、好塩基球0 %、単球5 %、リンパ球17 %)、血小板43万。血液生化学所見：尿素窒素45 mg/dL、クレアチニン1.5 mg/dL、Na 140 mEq/L、K 4.2 mEq/L、Cl 108 mEq/L。抗RNAポリメラーゼIII抗体陽性。

まず行うべきなのはどれか。

a　緊急透析
b　皮膚生検
c　α遮断薬投与
d　ステロイドパルス療法
e　アンジオテンシン変換酵素〈ACE〉阻害薬投与

☑血清レニン活性上昇が病態を形成しているためアンジオテンシン変換酵素(ACE)阻害薬が有効となり第一選択である。